Ein Beitrag zur Kasuistik über angeborene Herzfehler.

INAUGURAL-DISSERTATION

ZUR ERLANGUNG DER

MEDIZINISCHEN DOKTORWÜRDE

VORGELEGT DER

HOHEN MEDIZINISCHEN FAKULTÄT

DER

ALBERT-LUDWIGS-UNIVERSITÄT

ZU

FREIBURG IM BREISGAU

VON

WILHELM NAGEL

approbierter Arzt

AUS

BAUMHOLDER

Reg.-Bez. Trier.

ACAD. MED. BAT. RHL.

FREIBURG i. Br.

SPEYER & KAERNER

Spezialbuchhandlung für Medizin und Naturwissenschaften.

1908.

Gedruckt mit Genehmigung der medizinischen Fakultät in Freiburg i. Br.

Dekan:	Referent:
Professor Dr. Aschoff.	**Professor Dr. Kroenig.**

Druck von A. Bonz' Erben in Stuttgart.

Meiner lieben Mutter

in Dankbarkeit gewidmet.

Ein Beitrag zur Kasuistik über angeborene Herzfehler.

Es liegt nicht viel Material über diese Frage vor. In der Pathologie der Herzkrankheiten spielen in ätiologischer Hinsicht die angeborenen Herzfehler eine nicht zu unterschätzende Rolle. Ich brauche als Belege hierfür nur kurz an die angeborenen Aorten- und Pulmonalstenosen u. s. w. zu erinnern. Die Häufigkeit dieser Ätiologie unter Herzfehlern verschiedener Art kann ich zahlenmäßig nicht feststellen, da ich in der mir zur Verfügung stehenden Literatur keine statistischen Aufzeichnungen habe finden können. Dagegen existieren mehrere Statistiken, welche bei Herzfehlern bestimmter Art die Rolle kongenitaler Anomalien zu bestimmen suchen. F. R. Österlein[1] gibt an, daß in England von 1850 bis 1859 zusammen 9410 Todesfälle an angeborenen Mißbildungen verzeichnet werden. Darunter 3045 an Cyanose. Cyanose und angeborene Herzanomalie decken sich aber, entgegen früheren Anschauungen, keineswegs. An sich sind die angeborenen Herzanomalien überhaupt jedenfalls selten, trotz der immer größer werdenden Kasuistik, die nach Schätzung etwa 700 Fälle umfassen mag.

E. Levy[2] konstatiert unter 4800 Kindern 137

[1] Österlein, Handbuch der medizinischen Statistik. Tübingen 1865.

[2] Levy, Die Bildungsanomalien und Mißbildungen bei neugeborenen Kindern der Kgl. Universitäts-Frauenklinik zu München 1891—1895. München, Diss. 1896.

= 2,8 % mit Anomalien und Bildungsfehlern. Nach Guttmann[1] soll auf 1000 Geborene eine Mißbildung des Herzens kommen. Peacock fand unter mehr als 60 Klappenfehlern, die zur Autopsie gekommen waren, von 26 Aortenfehlern 9 = 34,6 % auf angeborener Mißbildung beruhend, von 17 Bicuspidalfehlern waren 11, und von 16 Fällen von gleichzeitigen Bicuspidal- und Aortenklappenfehlern 2 auf angeborene Mißbildung zu beziehen. Pott[2] fand unter 30000 Kindern 95 Herzfehler; er schätzt einen intrauterin entstandenen Aortenfehler auf ca. 25 Pulmonal- oder Bicuspidalfehler. Unter 62 mit Geräusch behafteten herzkranken Kindern verzeichnet Hochsinger[3] 6 angeborene, Sanson[4] schätzt nach Spitalstatistik die Herzkrankheiten im Kindesalter auf 6:1000 überhaupt.

Ohne ausdrückliche Abtrennung der angeborenen Affektionen berechnet v. Dusch aus verschiedenen Statistiken von Kinderspitälern bei 52228 Kindern 87 Klappenfehler = nicht ganz 0,17 %. Für die Heidelberger Poliklinik fand er 0,24 % Herzfehler bei Kindern, gegen 0,88 % bei Erwachsenen.

Unter all diesen angeführten Fällen dürfte wohl ein nicht geringer Teil zu finden sein, bei dem das Vitium nicht bei Neugeborenen, sondern erst in den ersten Monaten resp. Jahren festgestellt wurde, das aber derart in Erscheinung trat, daß man annehmen mußte, es handle sich um einen angeborenen Herzfehler.

---

[1] P. Guttmann, Demonstrat. i. d. Berl. med. Gesellsch. 2. XII. 1891. Berl. klin. Woch. 1892.

[2] R. Pott, Zur Ätiologie der Herzfehler im frühen Kindesalter. Fortschr. d. Mediz. 1895, Bd. XIII.

[3] K. Hochsinger, Die Auskultation des kindlichen Herzens. 1890.

[4] Sanson, cit. nach Vierordt, Die angebor. Herzkrankheiten.

Zahlreiche Fälle sind bekannt, bei denen trotz der angeborenen Defekte des Herzens die Träger desselben ein hohes Alter erreichen; die ebensowenig sich bemerkbar machen, daß keine wesentlichen Störungen hervortraten. Aus den verschiedenartigsten Anomalien will ich hier nur einige der häufigsten als Belege herausgreifen, nämlich vor allem eine abnorme Kommunikation zwischen linkem und rechtem Vorhof.

Das Offenbleiben des Foramen ovale ist ein sehr häufiges Vorkommnis, aber diagnostisch fast vollkommen bedeutungslos. Höchstens dann, wenn in einem der Vorhöfe eine abnorme Drucksteigerung herrscht, strömt das Blut im Septum arteriosum nach der Seite des geringeren Druckes, von einem Vorhof in den anderen über. Beispielsweise fand Bizot[1] in 44 von 155 Fällen das Foramen ovale offen, Zahn[2] fand unter 711 Gestorbenen 139 mal ein offenes Foramen ovale. Angeborene Herzfehler dagegen, die schon gleich nach der Geburt in Erscheinung treten und daher naturgemäß hochgradigere sein müssen, sind relativ selten. Ein Teil derselben aber ist noch nicht so hochgradig, daß ein extrauterines Leben nicht auf eine gewisse, wenn auch beschränkte Zeit möglich wäre. Um wieder mit dem einfacheren nämlich dem offen gebliebenen Foramen ovale zu beginnen, möchte ich bemerken, daß nach einer Statistik von Tarussi[3] die maximale Lebensdauer bei offenem Foramen ovale und Defekt im Septum arteriosum 22 Jahre beträgt. Bei Defekt im Septum ventriculorum allein 39 Jahre, bei offenem Foramen ovale und intaktem Septum ventriculorum 40 Jahre. Andere Statistiken haben noch andere Zahlen aufgestellt.

---

[1] und [2] cit. Nothnagels Handbuch: Vierordt, Die angeborenen Herzkrankheiten.

[3] cit. nach Vierordt, Die angeborenen Herzkrankheiten, in Nothnagels Handbuch.

Auf eine weitere Art von Mißbildungen möchte ich noch hinweisen, nämlich auf solche, die so hochgradig sind, daß sie zwar ein extrauterines Leben gestatten, die maximale Lebensdauer aber nicht über das Kindesalter hinauskommt. So sind bei Atresie der Pulmonalis Fälle beobachtet, die eine höchste Lebensdauer von bloß 18 Monaten aufweisen konnten. Andere angeborene Herzanomalien treten so stürmisch in Erscheinung, daß sie ein extrauterines Leben nur auf wenige Stunden gestatten. Unter diesen letzteren finden sich dann häufig solche, die auch auf einen entzündlichen Prozeß zurückgeführt werden müssen, beispielsweise auf die fötale Endocarditis, die wie bekannt, ihren Sitz wie gewöhnlich am rechten Herzen hat, im Gegensatz zur gewöhnlichen Lokalisation der Endocarditis im linken Herzen. Von der fötalen Endocarditis ist bekannt, daß kongenital mißbildete Herzen besonders disponiert dazu erscheinen, und daß dann unter dem Einfluß der Entzündung das Herz Formen annimmt, die von vorn herein den Eindruck erwecken, als handle es sich um eine primäre Mißbildung. Die fötale Endocarditis ist, allein auftretend, nur in überaus seltenen Fällen beobachtet worden, wogegen die Zahl der Fälle, in denen Endocarditis mit anderen pathologischen Erscheinungen kombiniert sich fand, eine recht beträchtliche ist. Bei dem unten näher zu beschreibenden Falle, den ich zu beobachten Gelegenheit hatte, waren z. B. zwei Herzspitzen vorhanden. Diese doppelte Herzspitze möchte ich bei meinem Falle allerdings nur als nebensächlichen Befund ansehen. In anderer Beziehung bietet er aber so viel Interessantes, daß ich mich berechtigt halte, näher darauf einzugehen, zumal die Veränderungen so schwerer Natur waren, daß die Mißbildung schon intrapartum vermutet und in den wenigen Stunden des extrauterinen Lebens auch diagnostiziert werden konnte.

Kind Wehrle, männlich, geboren am 28. V. 1906, 1.40 h. a. m. Aus dem Geburtsbericht hebe ich folgendes hervor:

Die Eltern des Kindes sind gesund. Mutter hat Rhachitis durchgemacht, ebenso eine am 8. XII. 02 in der Freiburger Frauenklinik geborene Schwester. Letzte Regel hatte die Mutter am 23. Aug. 05 wie gewöhnlich. Geburt war daher am 30. Mai 06 zu erwarten. Erste Kindsbewegung Anfang Januar 06.

Wehenbeginn am 27. Mai 7 Uhr nachm. Aus dem Status præsens der Mutter ist weiter noch zu bemerken, daß weder an Lungen noch am Herzen, noch an andern Organen irgend etwas Pathologisches nachgewiesen werden konnte, insbesondere erwiesen sich die Nieren funktionell vollständig intakt.

Nach der äußeren Untersuchung der Gebärenden handelte es sich um eine erste Schädellage. Kindliche Herztöne links unterm Nabel am deutlichsten um 150. Viel Fruchtwasser, Kopf beweglich überm Becken, Steiß links oben, kleine Teile nicht palpabel. Innere Untersuchung: Muttermund fast vollkommen erweitert, Cervix entfaltet, Fruchtblase stehend, viel Vorwasser. Kleine Fontanelle links, große rechts, Pfeilnaht quer, Leitstelle in der Interspinallinie. Kind vor der Geburt: Abgang von Mekonium, schwankende, kindliche Herztöne 150 — 180. Da die Herztöne hoch bleiben, zeitweise undeutlich werden, wird die Blase gesprengt unter Kontrolle vom Rectum aus. Das in großer Menge abgehende Fruchtwasser ist mekoniumhaltig.

Beim Einsetzen der ersten Preßwehe sind die kindlichen Herztöne undeutlich, 172, während der Untersuchung dreht sich bei einer Wehe der Kopf, sodaß die Pfeilnaht in den graden Durchmesser zu liegen kommt. Durch Fixation des Kopfes von oben und vom Rectum aus, wird er in der Stellung er-

halten. Die Geburt erfolgt um 1.40 vorm. mit Expression nach Cristeller.

Die Gefährdung des Kindes, die durch Mekoniumabgang und die schwankenden schlechten Herztöne gekennzeichnet war, erklärte man sich intra partum als durch eine kurze Nabelschnur hervorgerufen.

Kind nach der Geburt asphyktisch, wird durch Hautreize und Herzmassage zum Atmen gebracht. Die Nabelschnur ist sehr kurz, sodaß das Kind direkt vor der Vulva abgenabelt werden mußte. Die Placenta wurde 15 Minuten post partum auf leichten Credé vollständig geboren. Sie zeigte keine Besonderheiten, vor allem keine Zeichen einer vorzeitigen Lösung, aus der man sich die hohe Zahl der Herztöne hätte erklären können.

Kurz möchte ich den klinischen Verlauf noch besprechen:

Wie bereits erwähnt, wurde das Kind im Zustand deutlicher Asphyxie geboren, bei regelmäßigem Herzschlag, absatzweiser Atmung, mit tiefen Einziehungen und mächtigem Trachealrasseln. Durch Schütteln, Schleimaspiration, Hautreize, Herzmassage, gelingt es, die Asphyxie zu beseitigen, sodaß das Kind regelmäßig atmet und schreit. Es fällt jetzt dagegen eine leichte Rauschwirkung auf, ausgedrückt durch müdes Augensinkenlassen, ohne daß es deshalb irgendwelcher Eingriffe bedurfte — auf die während der Geburt verabreichte Scopolamin-Morphiumgabe und deren Wirkung werde ich noch näher eingehen. — Nachdem während der Nacht nennenswerte Störungen des Allgemeinbefundes nicht eingetreten waren, zeigte sich plötzlich um 8 Uhr morgens eine starke Cyanose des Körpers und Halses, unter verlangsamter, erschwerter Atemtätigkeit. Durch Herzmassage, Frottieren, wird dieser Zustand abermals erfolgreich bekämpft, ohne

daß jedoch eine absolute Besserung eintrat. Trotz eines auf die Atmung günstig wirkenden Senfbades bleibt dieselbe dauernd oberflächlich unter Ertönen von stöhnenden, jammernden Lauten.

9.30 vorm. erneute schwere Cyanose, die wiederum durch äußere Reize überstanden wird. Nunmehr prägt sich ein schon um 8 h a. m. festgestelltes systolisches Geräusch ausgesprochen deutlich aus. Über dem rechten Herzen ist ein systolisches, breites, außerordentlich lautes Blasen hörbar, das den ersten Ton vollkommen ersetzt und den zweiten zum größten Teil überdeckt. Unter dem linken Herzen hört man zwei deutlich accentuierte Töne, von denen der zweite aber durch ein fernes Geräusch begleitet wird. Während einer längeren Beobachtung des rechten Herzens mit dem Stetoskop — anscheinend durch direkten Druck — tritt Herzsynkopie ein, die auch durch verschiedene Belebungsversuche nicht gehoben werden kann. Schultzesche Schwingungen werden während der ganzen Zeit nicht angewendet.

Wahrscheinlichkeitsdiagnose:

Pulmonalstenose oder Tricuspidalinsufficienz.

8 h post partum Exitus letalis.

Äußerer Befund der Frucht: Gewicht 2700 gr, männlich, Asphyxie. Erste Atmung sofort, sehr selten und sehr oberflächlich. Hautfarbe blau, Kopfknochen hart, Fontanellen weit, Anlage zu Struma.

Beiderseits Pes valgus.

Dauer der Geburt: 6 Stunden 55 Min.

Mit eröffneter Eiblase: 5 Stunden 5 Min.

Eine in der inneren Klinik vorgenommene Untersuchung ergab folgendes: Spitzenstoß jenseits der Mamillarlinie, systolisches Geräusch neben erhaltenem I. Ton, II. Pulmonalton klappend.

Sektion ergab folgendes:

Kräftiges, neugeborenes Kind mit noch nicht eingetrocknetem Nabelstrang. Die Haut des ganzen Oberkörpers, besonders stark die des Kopfes ist bläulich verfärbt. Bei näherem Zusehen erkennt man, daß diese Färbung durch zahlreiche kleine punktförmige Blutungen bedingt ist. In der Bauchhöhle ist ungefähr 50 ccm klare gelbe Flüssigkeit. Die Nabelgefäße sind gut durchgängig, die Leber ist groß, Netz und Weichteile deutlich ödematös. Nach Entfernung des Sternums kollarbieren die Lungen gut und lassen den Herzbeutel vollständig frei.

Die Herzspitze ragt über die linke Mamillarlinie hinaus. Nach rechts reicht das Herz bis über den rechten Sternalrand. Leber safrangelb. Acinuszeichnung nicht deutlich zu erkennen. Im linken Lappen, zentralwärts gelegen, eine hirsekorngroße, etwas hellere, gelbe Partie. Die Innenfläche der Dura ist überall von einer mit Blutungen besetzten Fibrinmembran belegt. Das Gehirn zeigt keine Anomalien. Beckenorgane ebenfalls ohne pathologischen Befund.

Fassen wir nun den eben mitgeteilten Fall von klinischen Gesichtspunkten aus näher ins Auge, so fällt vor allem andern ein Symptom auf: die extreme Cyanose. Es erhebt sich nunmehr die Frage, ob dieses Symptom uns einen Fingerzeig für die Auffindung der richtigen Todesursache des Kindes bietet.

Das äußerlich sehr auffällige Symptom der mit der Geburt auftretenden Blaufärbung der Haut und der sichtbaren Schleimhäute hat dazu geführt, von einer besonderen Krankheit der angeborenen Blausucht zu sprechen.

Die Frage nach einer einheitlichen Lösung der Blaufärbung, der Cyanose, ist bis heute noch nicht übereinstimmend gelöst. Der Standpunkt, den zuerst

W. Hunter, dann später J. F. R. Meckel[1] vertreten haben, die Blaufärbung werde im wesentlichen durch eine Vermischung von arteriellem und venösem Blute hervorgerufen, gilt heute als überwunden. Die Erklärung der Cyanose aus Vermischung beider Blutarten hat zuerst Morgagni bekämpft, er denkt vielmehr an eine Rückstauung im Venensystem, wie sie später Hasse. Rokitansky[2] und Friedreich verteidigt haben.

Auch durch die chemische Analyse des cyanotischen Blutes glaubte man, der wahren Ursache auf die Spur zu kommen. Bis heute jedenfalls mit wenig Erfolg. Moulier stellt im Anschluß an Hervouet[3] die Behauptung auf, daß die Cyanose nichts weiter ist als eine schon im intrauterinen Leben durch fötale Endocarditis oder stärkere Atelektase der Pulmonalarterien komplizierte Chlorose.

Eine neue aber keineswegs durchgängig anwendbare Erklärung der angeborenen Cyanose bringt Duroziez, der die häufig zu beobachtende Atrophie der Lunge und Deformität des Thorax in den Vordergrund stellt:

Für unsern Fall kann keine dieser auch anderwärts schon häufig bekämpften Erklärungen in Betracht kommen. Denn laut Sektionsprotokoll bestand: keine Lungenmißbildung, keine Deformität des Thorax. Andere Anschauungen sind so schon widerlegt.

Die hier aufgetretene Cyanose könnte dann wohl der Ausdruck einer einfachen Asphyxie sein, wie sie bei unzähligen Geburten beobachtet werden kann und fast täglich vorkommt.

---

[1] Meckel, De cordis conditionibus abnormibus. Handbuch der path. Anatomie. Leipzig 1812, Bd. I.

[2] Rokitansky, Die Defekte der Scheidewände.

[3] Hervouet, Gazette med. de Nantes. 1895.

Die Zahl der Ursachen, die zur Asphyxie führen, ist beträchtlich. Es gehören hierher u. a.: Fieber der Mutter intra partum, Infektionskrankheiten, vorzeitige Lösung der Placenta, lange Geburtsdauer, Geburtstraumen, vorzeitige Atmung, Abnormitäten der Nabelschnur, auffallende Kürze derselben u. s. w.

Wie aus dem Geburtsverlauf zu ersehen ist, fallen alle diese Ursachen in unserem Falle weg, die man für gewöhnlich zur Erklärung der Asphyxie heranzieht, mit Ausnahme der kurzen Nabelschnur. Wir haben eine auffallend kurze Nabelschnur, denn das Kind mußte dicht an der Vulva abgenabelt werden. Gewöhnlich nimmt man bei einer reifen Frucht eine Nabelschnurlänge von 50 — 55 cm als normal an. Es wäre aber entschieden falsch, wollte man behaupten, daß ein Nabelstrang, der weniger mißt, als pathologisch anzusehen sein. Häufig wird sie nicht erreicht. Sogar große Differenzen können ziemlich bedeutungslos sein, da sie die Entwickelung des Kindes nicht zu beeinflussen brauchen.

Andererseits liegt allerdings auch eine Anzahl von Beobachtungen vor, bei denen die abnorm kurze Nabelschnur die alleinige Ursache von Komplikationen darstellte. Durch zu kurze Nabelschnur kann einmal das Tiefertreten des kindlichen Kopfes erschwert, die Wehentätigkeit ungünstig beeinflußt werden, andererseits kann durch andauernde starke Spannung derselben die Zirkulation in den Gefäßen gestört werden und durch Zerreißen der Schnur der unmittelbare Tod durch Verbluten eintreten. In weniger schweren Fällen kann durch lange Geburtsdauer infolge von Wehenschwäche und die vorzeitige Lösung der Placenta dem Kinde gefährlich werden.

Wie die zu kurze Nabelschnur kann auch das Gegenteil, die abnorme Länge, verderblich werden. Hier wäre zuerst an Nabelschnurumschlingung zu

denken. In beiden Fällen kann das Kind asphyktisch geboren werden. Obwohl in unserem Falle eine sehr kurze Nabelschnur vorlag, so können wir doch die Asphyxie nicht auf ihre Rechnung setzen. Ausdrücklich wird hervorgehoben, daß keine Zeichen einer vorzeitigen Placentalösung vorhanden waren. Wäre es andererseits eine einfache Asphyxie gewesen, so hätte sie doch wohl nur einige Minuten post partum bestanden und wäre dann, nachdem das Kind einmal geatmet hätte, einem normalen Colorit gewichen, oder es wäre der Scheintod so schwer gewesen, daß das Kind durch die gewöhnlich angewandten Mittel, Hautreize, Schultzesche Schwingungen, Einführen des Trachealkatheters u. s. w. nicht zum Atmen hätte gebracht werden können und der Tod unmittelbar eingetreten wäre.

Hier liegen die Dinge aber anders. Das Kind hat regelmäßig geatmet, es hat 8 Stunden gelebt.

Es muß daher nach einer anderen Ursache der Cyanose des schließlich erfolgten Todes gefahndet werden.

Laut Geburtsbericht wurden an dem Neugeborenen bei der Auskultation des Herzens Geräusche gehört. Dadurch werden wir direkt auf das Herz hingewiesen. Allem Anscheine nach liegt hier die Ursache der Cyanose und des früh eingetretenen Todes.

Bei den Kombinationen von mehreren Herzanomalien an einem und demselben Individium ist es freilich sehr schwer, einen bestimmten als die alleinige Ursache oder nur als die hauptsächlichste des Todes anzuschuldigen. Jedoch glaube ich den klinischen Beobachtungen und den in der Literatur niedergelegten Erfahrungen keinen Zwang anzutun, wenn ich den einen oder anderen der pathologischen Befunde als irrelevant oder doch weniger bedeutungsvoll ansehe, wenn sie auch alle als Teilerscheinung einer hoch-

gradigen Herzanomalie Bedeutung haben und den Tod mitverursacht haben mögen.

Es ist bekannt, daß das Foramen ovale, wenn es offen bleibt, subjektiv und objektiv keine Erscheinungen macht. Es gibt eine Reihe von Beobachtungen, bei denen diese Anomalie erst auf dem Sektionstisch nach 60 oder gar 70 Jahren festgestellt wurde. Für die Häufigkeit dieser Anomalie möchte ich die Ansicht der älteren Autoren anführen, die ein offenes Foramen ovale als normalen Befund ansahen. Unter neueren Statistikern fand Zahn bei 711 Gestorbenen 139 ein offenes Foramen ovale.

C. Heine[1] rechnet 22,8 % heraus. Über die nicht uninteressante Frage, ob eines dieser Individuen gleich nach der Geburt oder in den ersten Lebensjahren Erscheinungen bot, die auf eine Herzanomalie hindeuteten, finde ich nirgends eine Angabe. Aber selbst, wenn auch als möglich zugegeben werden mag, daß die hier zu Frage stehende Mißbildung in der ersten Zeit nach der Geburt die Kreislaufverhältnisse nachteilig beeinflussen kann, so ist doch ein dauernder Nachteil nicht zu erwarten, wie aus dem Vorhergehenden zur Genüge erhellt. Ob das Offenbleiben des Foramen ovale an sich, oder auch sonst ein mehr oder minder großer Defekt der Vorhofscheidewand greifbare Symptome als Unterlage einer Spezialdiagnose hervorrufen könne, dürfte schon im Hinblick auf das Verhalten der Herztöne des Neugeborenen fraglich oder auch nur für vereinzelte Fälle zutreffend sein. Das Foramen ovale stellt ohnehin gar häufig einen rein morphologisch interessanten Befund dar und nichts, vor allem keine Cyanose, keine sekundäre Vergrößerung des rechten Herzens, auch keine Herz-

[1] C. Heine, Angebor. Atresie des Ostium arter. dextr. Diss. Tübingen 1861.

geräusche verraten intra vitam den Defekt. Wie weit ein offenes Foramen ovale unmittelbar lebenskürzend zu wirken vermag, ist schwer zu entscheiden, da die vermeintliche Blutmischung, wie bereits schon erwähnt, als solche kaum in Betracht zu ziehen ist. Nur nach einer Richtung birgt sie eine gewisse Gefahr in sich.

Cohnstein[1] berichtet von einem Falle einer frischen Embolie der Arteria cerebri media bei intaktem linkem Herzen und weit offenem Foramen ovale, bei dem der Thrombus aus der unteren Extremität herstammte. Allem Anscheine nach war der Pfropf durch das Foramen ovale aus dem rechten direkt ins linke Herz gekommen. Diese Verschleppung von Venenthromben in das Gebiet der Körperarterien unter Umgehung des Lungenkreislaufs hat man gekreuzte oder paradoxe Embolie benannt. Ähnliche Fälle sind später mehrfach berichtet worden.

Ebenso dürfte das Offenbleiben des Ductus arteriosus Botalli für sich allein kaum eine ungezwungene Erklärung für die Unmöglichkeit eines extrauterinen Lebens abgeben. Es ist selbstverständlich, daß das Offenbleiben des Ductus Botalli eine mehr oder weniger pathologische Erscheinung ist und im Vergleich zu dem oben besprochenen Foramen ovale eine ungleich schwerere Erscheinung. Normalerweise schließt sich der Ductus arteriosus etwa erst 3 Wochen post partum, aber das Lumen ist post partum nur noch stecknadelkopfgroß. Und selbst, wenn es einmal größer wäre, müßte dann nicht notwendig irgend eine Störung daraus resultieren, denn das Maßgebende an den veränderten Zirkulationsverhältnissen sind zunächst mechanische Momente:

Druckabnahme, beträchtliche Verengerung und vor allem die schiefe Einpflanzung des Ductus Botalli.

[1] Cohnstein, cit. nach Munk, Physiologie.

Besonders durch die letztere wird zunächst der Verschluß des Ductus arteriosus gewährleistet. Auch eine Klappenbildung ist nach Untersuchungen von Zuntz und Straßmann am Verschluß des Ductus Botalli beteiligt. Hier in unserem Falle haben wir es aber ohne Frage mit einer pathologischen Erscheinung zu tun, da im Sektionsprotokoll von dem „weit offenen" Ductus Botalli gesprochen wird.

Die Zahl der reinen Fälle von offenem Ductus Botalli ist eine ziemlich begrenzte; größtenteils finden wir auch wie in unserem Falle ihn in Verbindung mit anderen Herzanomalien. Allmagro hat 6 reine Fälle gesammelt, Gerhardt[1] stellte deren 14 auf, Rauchfuß hatte unter 1300 stationären Kranken in 9 Jahren nur einen Fall mit prägnanten Erscheinungen und anatomischem Nachweis gefunden. Rokitansky hat in Wien 9 Fälle beobachtet.

Die Folge des Offenbleibens des Ductus arteriosus ist das Übertreten des Aortenblutstroms in den ersteren und in die Pulmonalarterie, davon abhängig ist dann die Erweiterung der Pulmonalarterie, Überfüllung der Lunge mit Blut, Hypertrophie des rechten Ventrikels.

Betrachten wir kurz die klinischen Zeichen, die zur Diagnose offener Ductus Botalli führen. Cyanose fehlt nach den meisten Autoren in den typischen Fällen. Francois Frank betont das Vorkommen von paradoxem Puls, Abfall während der Einatmung, Anstieg bei der Ausatmung in Fällen von offenem Ductus und will das diagnostisch bewertet wissen. Die Auskultation ergibt verschiedentliche aber keineswegs einwandsfreie Resultute. Accentuation des zweiten Pulmonaltons erwähnen Hochsinger[2], Rauchfuß

[1] Gerhardt, C., Lehrbuch der Kinderkrankheiten. Tübingen 1874. 3. Aufl.

[2] Hochsinger, C., Die Auskultation des kindlichen Herzens. Wien 1890.

und Kaulich[1]. Auch das diastolische Geräusch ist in den meisten Fällen neben dem systolischen beobachtet worden.

Albuminurie beobachteten Schnitzler und Duroziez.

Die Prognose ist im ganzen quoad vitam nicht ungünstig zu stellen. Die Hälfte aller damit Behafteten bringt es in die Pubertätsjahre und selbst darüber hinaus. J. Reid verzeichnet einen Fall, der 60 Jahre alt wurde, von Josephson ist ein solcher von gar 66 Jahren beobachtet worden. Fälle von einem Lebensalter zwischen 40 und 50 Jahren sind in der Literatur mehrere zu finden.

Tritt nun zu den beiden eben besprochenen Anomalien noch eine dritte hinzu, und zwar eine solche, der ihrer Natur nach die größte Bedeutung beigemessen werden muß, so wird es leicht verständlich sein, daß das Individuum nur wenige Stunden alt werden konnte.

Als hauptsächlichste Mißbildung möchte ich hier die Stenose am Arcus aortae ansehen. Die Lebensdauer der damit Behafteten rechnet nach den bisherigen Erfahrungen und Untersuchungen nur nach Stunden oder wenigen Tagen. Als höchste Lebensdauer gibt Rokitansky[2] 12 Tage an. In unserem Falle starb das Kind bereits 8 Stunden nach der Geburt. Aus dem Geburtsverlauf, den später auftretenden Erscheinungen und dem Sektionsbefund können wir annehmen, daß hier Kreislaufstörungen bestanden haben und zwar solche auf anatomischer Grundlage.

Normalerweise gestaltet sich der Placentarkreislauf bekanntlich so: Die Art. umbil. leiten das Blut

[1] Kaulich, Jos., Zur Diagnose der angeb. Herzfehler. Prager Med. Wochenschr. 1884. IX. S. 505.

[2] Rokitansky, Defekte der Scheidenwände.

durch den Nabelstrang in die Placenta, woselbst der Austausch mit dem mütterlichen Blute stattfindet. Die V. umbil. führt das arteriell gewordene Blut durch den Nabelstrang zur Leber und durch die Vena hepat. in die Vena cav. inf., ein anderer Teil direkt durch den Ductus art. in die Vena cav. inf., die das aus den unteren Extremitäten kommende venöse Blut des Fœtus enthält. Der oberhalb der Leber gelegene Teil der Cava inf. führt demnach arterielles und venöses Blut zum rechten Vorhof. Hier mischt sich das Blut wieder mit dem venösen der Vena cav. sup., sodaß gemischtes Blut sowohl in die rechte Kammer, als auch durch das Foramen ovale in die linke Vorkammer einströmt. Vermöge anatomischer Verhältnisse strömt indessen das venöse Blut der Vena cav. sup. zumeist in die rechte Kammer, das gemischte der Cav. inf. zumeist in die linke Vorkammer. Die Lungen sind collarbiert, also das Gebiet der Pulmonalarterie wenig entfaltet, und so ergießt sich ein Teil des aus dem rechten Herzen in die Pulmonalarterie ausgetriebenen Blutes in die Aorta durch den Ductus Botalli. Das gemischte Blut der Cav. inf. gelangt aus dem rechten Vorhof durch das Foramen ovale in den linken Vorhof, von da in die linke Kammer und den Anfangsteil der Aorta.

In die Aorta descendenz strömt durch den Ductus Botalli das mehr venöse Blut des rechten Ventrikels, sodaß das Stromgebiet der Aorta descendenz, also auch die Nabelarterie mit einem mehr venösen als arteriellen Blute gespeist werden. Demnach ist hinsichtlich der Ernährung die obere Körperhälfte gegenüber der unteren bevorzugt, und daraus erklärt es sich auch, daß in den früheren Perioden der Entwicklung die obere Hälfte der unteren stets voraneilt. Bemerkenswert ist endlich, daß nach Cohn-

stein[1] der arterielle Druck bei Säugetierfoeten, kaum halb so groß, der venöse Druck jedoch höher als beim Neugeborenen ist.

Erfolgt nun bei der Geburt der Frucht die Loslösung der Placenta und damit die Aufhebung des Placentarkreislaufes, so wird das Blut des Fœtus schnell venös, d. h. sauerstoffarm und kohlensäurereich und damit der Reiz des die Medulla oblongata umspülenden Blutes so stark, daß durch Erregung des Atemzentrums die erste Inspiration ausgelöst wird. Infolge davon werden die Lungen des Fœtus ausgedehnt und durch Aspiration die pulmonalen Gefäße so entfaltet, daß von diesem Zeitpunkte ab das Blut des rechten Ventrikels allein in die Lungenarterien getrieben, dort arterialisiert wird und arteriell durch die Lungenvenen in den linken Vorhof einströmt. Dadurch steigt der Druck im linken Vorhof so an, daß er dem im rechten Vorhof, in den wegen Fortfall der Placentarzirkulation weniger Blut aus der Vena cav. inf. gelangt, zum mindesten das Gleichgewicht hält, oder ihn gar übersteigt. Ein Übertritt des Blutes aus dem linken Vorhof, in den rechten bei Überdruck im linken, wird durch den Klappenapparat des Foramen ovale gehindert. Ferner sinkt, sobald der Lungenkreislauf sich entfaltet hat, der Druck im rechten Herzen so sehr, daß kaum noch Blut in den Ductus Botalli von der Lungenarterie aus gelangt, während der Druck im linken Herzen und damit in der Aorta entsprechend zunimmt. Der gesteigerte Aortendruck schließt die der Mündung des Ductus vorgelagerte Klappe. Mit dem Abschluß dieses Verbindungsstückes zur Aorta descendenz sinkt der Druck in letzterer so sehr, daß er nicht mehr die Placentarzirkulation zu unterhalten vermag. Infolge der außerordentlichen Verlangsamung des Blutstromes gerinnt

[1] Cohnstein, cit. nach Munk, Physiologie.

das Blut in den Nabelarterien, die Nabelarterien veröden, ebenso verengt sich die Nabelvene und damit auch der Ductus ven. arr. Sie veröden und werden wie der Ductus Botalli zu soliden Strängen.

Wir haben bei unserem Herzen eine Verengerung des Arcus aortæ. Während die Zahlen, die den Umfang der einzelnen Gefäße angeben, bei der Art. pul. 22 mm (Norm 23 mm), Ductus Botalli 19 mm, Aorta thoracica 18 mm (Norm 20 mm), annähernd dieselben sind, mißt die Aorta an der stenosierten Stelle etwas oberhalb der Klappen nur 9 mm, also kaum die Hälfte des gewöhnlichen Umfangs. Dadurch ging das Blut in der Hauptsache nicht in das Foramen ovale, das linke Herz, Bulbus et Arcus aortae und Aorta descendenz, sondern nahm zum größten Teil seinen Weg über rechte Herzkammer, Pulmonalis, Ductus Botalli, Aorta descendenz.

Alles bisher Angeführte — wenn ich es auch der Vollständigkeit halber und um der klinischen Deutung willen bringen mußte — würde mich nicht bewogen haben, den Fall zur Grundlage dieser Bearbeitung zu verwerten.

Klinisch werden derartige Fälle über die Bedeutung einer Kuriosität nicht hinausgehen; diagnostisch und therapeutisch sind sie gleich unsicher zu deuten.

Was aber den Fall interessant und mir einer Bearbeitung wert macht, das ist seine Pathogenese. Es fallen dabei interessante Streiflichter auf die vergleichende Embryologie.[1] Jedenfalls haben wir es mit einer ganz exquisiten Hemmungsmißbildung zu tun, mit einem Stehenbleiben auf embryonaler Entwicklungsstufe. Mit der Persistens derselben wird natürlich die Notwen-

[1] Eine zusammenfassende Darstellung der ges. Gefäßentwicklung von F. Hochstetter findet sich in Hertwigs Handb. der Entwicklungsgeschichte. Jena. Gustav Fischer.

digkeit gewisser Anpassungsveränderungen gegeben, die zunächst das reine Bild trüben, eine Erklärung aber nicht hindern können. Wir müssen uns nur einen Augenblick der embryologischen Errungenschaften erinnern, um sofort klar zu sehen.

Ich setze zur näheren Erklärung das neue Hochstettersche Schema der Gefäßentwicklung hierher.[1] Bekanntlich entstehen auch am menschlichen Embryo

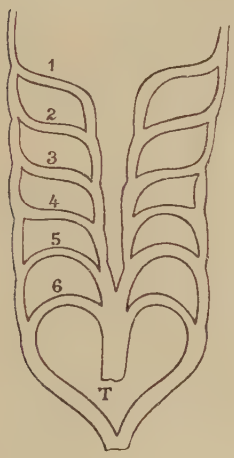

Schema des primitiven Gefäßsystems (Gefäßbogen 1—6).

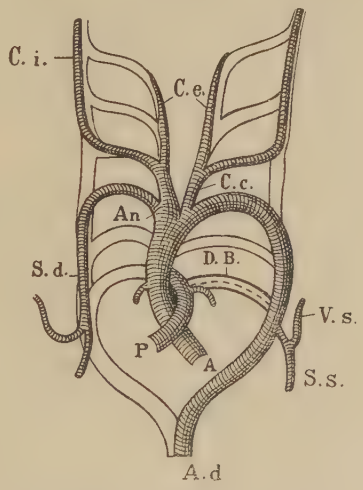

Schema der Umwandlung in das bleibende Gefäßsystem.

Buchstabenbezeichnungen.

T	= Truncus arteriosus	S. s.	= Subclavia sin.
C. i.	= Carotis interna	S. d.	= Subclavia dext.
C. e.	= Carotis externa	A. d.	= Aorta descendens
C. c.	= Carotis communis	A	= Aorta
An.	= Anonyma	P	= Pulmonalis
V. s.	= Vertebralis sin.	D. B.	= Ductus Botalli

[1] Ich verdanke dieses Schema der Liebenswürdigkeit eines früheren Assistenten von Prof. Hochstetter.

auf früher Entwicklungsstufe neben dem Schlunddarm beiderseits die sog. Schlundbogen, denen entsprechend Gefäßbogen angelegt werden, die bei kiemenatmenden Fischen, Dipneusten und einem Teil der Amphibien dauernd, beim Menschen allerdings nur als vorübergehende, zum Teil wieder verschwindende Bildungen bestehen. Schon beim Embryo von wenigen Millimetern Länge teilt sich der aus dem Herzschlauch entspringende Truncus arteriosus in der Nähe der ersten Schlundbogen in zwei Äste, die den Schlunddarm umgeben und oben in die beiden Aorten übergehen. Diese beiden Äste sind der rechte und linke erste Gefäßbogen, oder der rechte und linke primitive Aortenbogen; auch die Aorta descendenz ist demnach zunächst paarig angelegt.

Entsprechend der Entwicklung der Schlundbogen entstehen dann beim älteren Embryo bogenförmige Anastomosen zwischen auf- und absteigenden primitiven Aorten (= Ästen des Truncus arteriosus) und zwar (cf. Zeichnung) 6 an der Zahl. Das fünfte Paar ist allerdings eine ganz vorübergehende Bildung, deren Nachweis beim Menschen erst Hochstetter geglückt ist, nachdem es bei Amphibien bereits früher bekannt war.

Es würde zu weit führen, auf die Einzelheiten der Entwicklung der Gefäßbogen und vergleichend embryologische Tatsachen einzugehen. Nur soweit es zur Erklärung meines Falles notwendig ist, sei das weitere Schicksal dieses primitiven Gefäßsystems verfolgt.

Es verschwinden wieder:

a) das 5. Gefäßbogenpaar,

b) zunächst das 1. und 2. Paar von Gefäßbogen,

c) die dorsale Anastomose zwischen 3. und 4. Gefäßbogen,

d) endlich verschwindet der rechte 6. Gefäßbogen und mit ihm die rechte Aorta descendenz in den tieferen Abschnitten.

Aus den erhaltenen Partien gehen die bleibenden Gefäße und der Ductus arteriosus Botalli hervor.

1. Das ventrale Verbindungsstück (1.—3. Gefäßbogen (= primit. par. Aorta ascend.) wird zur Art. carot. ext.
2. Das ventrale Verbindungsstück zwischen 3. und 4. Gefäßbogen bleibt als Car. comm. bestehen.
3. Demnach wird der dritte Gefäßbogen und seine Fortsetzung in das dorsale Verbindungsstück zwischen 1. und 3. Gefäßbogen jederseits zur Car. int.

Für die übrigen Gefäßbogen kompliziert sich die weitere Entwicklung umsomehr, als sie asymmetrisch erfolgt. Der 4. linke Gefäßbogen wird zusammen mit dem ventralen Verbindungsstück zum 6. (= primit. linke Aorta ascend.) zur bleibenden Aorta ascendenz + Arcus aortae. Aus dem dorsalen Verbindungsstück desselben und mit dem 6. Gefäßbogen wird der Abschnitt der Aorta, aus dem die Subclavia dext. sin. entspringt.

Rechts wird aus dem dorsalen Verbindungsstück zwischen 4. und 6. Gefäßbogen die Subclavia sin.

Das ventrale Verbindungsstück, d. i. der Teil vom Aortenbogen bezw. Aorta ascend. bis zum Ursprung der Art. subclav. dext. und carot. comm., bleibt als Art. anonyma erhalten. Der linke 6. Gefäßbogen wird zum Ductus arteriosus Botalli. Die Arteria pulmon. entsteht aus einer Längsfachteilung des Truncus arteriosus. Ihre Äste erscheinen nur als kleine Seitenzweige aus dem Anfangsteil des 6. Gefäßbogens. Hier besteht also noch ein Unterschied gegen-

über den postfœtalen Verhältnissen. Während auf dem eben beschriebenen Entwicklungsstadium die Arteria pulmonalis sin. als kleiner Seitenzweig des Ductus arterios. Botalli imponiert, ist später der Ductus Botalli ein Verbindungszweig, der, aus der linken Pulmonalisaste entspringend, zur Aorta führt.[1]

Aus diesen eben erwähnten Tatsachen ergibt sich nun leicht das Verständnis für unseren Fall. Ein Blick auf die Zeichnung des Präparates zeigt die auffallende Enge des Aortenbogens, wogegen der Ductus art. Botalli durch seine Weite zunächst als Fortsetzung der Art. pul. imponiert. Die Rami sin. und dext. der Art. pul. erscheinen als Seitenzweige des Ductus Botalli.

Soweit es auf den Ductus Botalli ankommt, denkt man zunächst an ein Stehenbleiben auf embryonaler Stufe zu der Zeit, als der 6. linke Gefäßbogen überwiegend für die Blutbeförderung aus dem linken Herzen in den Körperkreislauf in Betracht kommt. Es handelt sich aber bei genauerer Überlegung doch nicht um ein einfaches Stehenbleiben, sondern gewissermaßen um eine Weiterentwicklung eines embryonalen Zustandes in quantitativem Sinne. Der Ductus Botalli ist entschieden weiter, als einer reinen Entwicklungshemmung entsprechen würde. Andererseits ist der Aortenbogen außerordentlich enge. Das paßt wieder nicht. Es müssen also irgendwelche Momente noch vorhanden gewesen sein, die einmal einen stabilisierenden Einfluß auf den embryonalen Zustand ausgeübt haben, und zweitens eine über normal starke Inanspruchnahme des Weges über den Ductus Botalli bewirkt haben. Dann ist verständlich, warum der Ductus Botalli schon im embryonalen Leben weiter

[1] Die Angabe der Lehrbücher, daß der Duct. Bot. aus der Teilungsstelle der Pulm. entspringt, ist falsch.

war als normal. (Wir haben ja nur mit den Maßen während des Fœtallebens zu rechnen, denn an eine Veränderung der Größenverhältnisse kann bei den wenigen extrauterinen Lebensstunden nicht gedacht werden.) Die exzessive Enge des Aortenbogens zusammen mit der anscheinend entzündlichen Wandverdickung dieses Stückes dürfte uns einen wichtigen Fingerzeig geben. Hier handelt es sich nicht um das

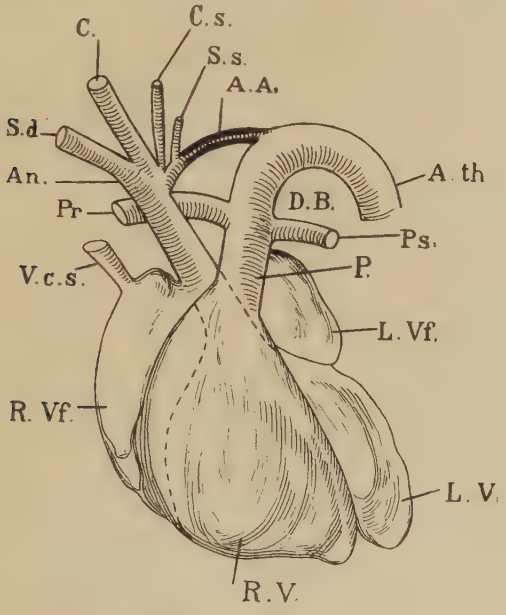

Skizze des Präparates.

Buchstabenbezeichnungen.

C	= Carotis	L.Vf.	= L. Vorhof
S. d.	= Subclavia dextra	P	= Pulmonalis
An.	= Anonyma	P. s.	= Pul. sin.
P. r	= Pulmonalis rechts	D. B.	= Ductus Botalli
V. c. s.	= Vena cava superior	A. th.	= Aorta thoracica
R.Vf.	= R. Vorhof	A. A.	= Arcus Aortae
R. V.	= R. Ventrikel	S. s.	= Subclavia sin.
L. V.	= L. Ventrikel	C. s.	= Carotis com. sin.

Persistieren eines embryonalen Zustandes, sondern hier müssen primär Einflüsse stattgehabt haben, die zu einer entzündlichen Wandverdickung, damit zu einer Stenosierung und zu einer Steigerung der Widerstände für die Blutbewegung geführt haben.

Ist das erst gegeben, dann wird verständlich, daß im Fœtalleben, wo ja normaliter die Hauptarbeit des Motors dem rechten Ventrikel zufällt, das Blut über-normal überwiegend durch den Ductus Botalli (rechter Ventr. Art. pul., Ductus Botalli, Aorta, peripher von der stenosierten Partie) seinen Weg nahm und der linke Ventrikel noch weniger Blut als gewöhnlich direkt in die Aorta thoracica beförderte. Nur das Anonymasystem, ferner Carotis comm. sin. und Subclavia sin. bezogen ihr Blut aus dem linken Herzen. Für alle jenseits des Abgangs der Subclavia sin. abgehenden Äste und die von hier versorgten Organe kann eigentlich nur die Blutzufuhr von dem rechten Herzen in Betracht kommen. Denn die durch die stenosierte Stelle noch zufließende Blutmenge war sicherlich so gering, daß wir sie praktisch vernachlässigen können. (Nach einer schätzungsweisen Berechnung konnte das Lumen der Aorta ander stenosierten Stelle nur wenige Bruchteile eines Millimeters betragen.) Daß die Verhältnisse tatsächlich so lagen, dafür ist uns die ausgesprochene Hypertrophie des rechten Ventrikels, die auch klinisch schon diagnostizierbar war; Beweis: Da sämtliche Klappen gesund waren, gibt es nur eine Ursache für die Hypertrophie, nämlich dauernde Arbeit mit erhöhtem Schlagvolumen. Daß trotzdem keine muskuläre Insufficienz der Tricuspidalklappen entstanden ist, beweist nur, wie gesund das Herz war, daß es den höchsten Anforderungen gewachsen war. Also, um noch einmal zusammenzufassen: wegen des erhöhten Widerstandes an der stenosierten Partie des Aortenbogens nahm

das Blut der Hauptsache nach seinen Weg durch den Ductus Botalli, der infolgedessen dilatiert und hypertrophiert gegenüber dem normalen Fœtalzustande, anders ausgedrückt, als Hauptgefäß erscheint. Der Weg durch das Foramen ovale war unter veränderten Druckverhältnissen im linken Herzen (als Folge der retrograden Wirkung der Stenose auf das an sich schwache linke Herz) und der einmal veränderten Stromwirbelrichtung im rechten Herzen weniger begangen. Denn zweifellos war auch die ansaugende Kraft des hypertrophischen rechten Ventrikels größer als die des normalgroßen und damit eine dem Blutstrom vom Foramen ovale ablenkende Komponente eingeführt. Die Einzelheiten dieser verschiedenen wirksamen Komponenten hier anzuführen, würde zu weit führen.

Eine einzige Schwierigkeit besteht in meiner Erklärung: ich vermag über die primäre Ursache der Erkrankung des Aortenbogens nichts anzugeben. Sobald wir aber eine zur Stenosierung einer Partie am Arcus aortæ führende Erkrankung zugeben, erkärt sich das ganze klinische und anatomische Krankheitsbild zwanglos in der angeführten Weise. Es entsteht theoretisch noch die Frage: war denn ein solcher Kreislauf imstande, den Organen genügend Nahrung zuzuführen, sodaß der Lebensprozeß ungehindert ablaufen konnte? Die Anwort ist zweifellos ja im Fœtalleben, zweifellos nein im Extrauterinenleben.

Der Krankheitsverlauf zeigt das unzweideutig. Das Kind konnte sich zur völligen Reife entwickeln, irgendwelche Bildungshemmungen an den anderen Organen sind nicht nachgewiesen, nichts, was auf eine mangelhafte Ernährung im intrauterinen Leben hinweisen könnte. Das ist verständlich, wenn man bedenkt, daß im fœtalen Leben die Placenta den Stoffaustausch wesentlich besorgt.

Dieses Bild ändert sich mit einem Schlage, sobald der Placentarkreislauf zu Ende geht. Schon in den letzten Phasen der Austreibungszeit machen sich infolge leichterer Störungen im Placentarkreislauf durch die Wehen (die das gesunde Kind anstandslos ertragen hätte) Zeichen schwerster Asphyxie bemerkbar und unmittelbar nach der Geburt ist der Zustand ein bedrohlicher.

Auch das ist verständlich. Jetzt soll der rechte Ventrikel nicht allein für das Körpersystem, vor allem das wichtige Splanchnicusgebiet, arbeiten, sondern auch noch den ausgedehnten lebenswichtigen Lungenkreislauf unterhalten. Dazu reicht aber seine Kraft nicht aus, dazu ist die ansaugende Kraft des bis dahin fast untätigen linken Herzens nicht genügend. Es kommt zu einer Überfüllung des Lungengefäßsystems; und sekundär zu einer Dilatation des rechten Ventrikels.

Damit ist der Anfang vom Ende gegeben. Insufficienz des allein hier in Betracht kommenden Herzabschnittes, für den kein leistungsfähiger Motor mehr kompensierend eintreten kann, Ascites, Petechien, Blutung in den serösen Häuten, zunehmende Cyanose, Dyspnœ, Exitus letalis sind die Folge.

Noch ein Wort über die Scopolamin-Morphiumgabe. Während der Geburt bekam die Kreissende 0,00075 Scopolamin + 0,01 Morphium. Es ist nicht zu leugnen, daß das Kind unter dem Einfluß dieses Narkotikums stand. Ferner ist es Tatsache, daß Kinder asphyktisch geboren werden, deren Mütter sich während der Geburt im Dämmerschlaf befinden. Aber die Asphyxie ist dann immer nur von kurzer Dauer und ohne daß weitere Schädigungen zutage getreten wären. Wie aus dem oben erwähnten Falle wohl zur Genüge hervorgeht, handelt es sich um eine

durch kongenitale Mißbildung entstandene Asphyxie, bei der die etwa schädliche Wirkung des Scopolamin absolut nicht in die Wagschale fällt. Zudem ist die ganze Frage über Verwendung von Scopolamin-Morphium während der Geburt noch zu wenig spruchreif, als daß man sich dafür oder dagegen aussprechen könnte.

Zum Schlusse ist es mir eine angenehme Pflicht, Herrn Professor Dr. Krönig für die liebenswürdige Überlassung dieser Arbeit, sowie Herrn Dr. Gauß für die freundliche Unterstützung meinen besten Dank auch an dieser Stelle auszusprechen.

Vita.

Am 1. Juni 1877 in Baumholder (Reg.-Bez. Trier Rheinland) als Sohn des verstorb. Dr. med. Nagel geboren, besuchte ich Wilhelm Nagel zuerst die Elementarschule zu Baumholder, dann die Gymnasien zu Birkenfeld und Kreuznach und erhielt in Weilburg a. d. L. das Zeugnis der Reife im Herbst 1900. Ich studierte in München, Kiel, Berlin und Freiburg, woselbst ich im Juli 1906 mein Staatsexamen beendete.